

Κλινική Έρευνα

Όψιμη Αντικατάσταση Πνευμονικής Βαλβίδας Μετά Από Ολική Χειρουργική Διόρθωση Τετραλογίας Fallott (TOF)

ΠΑΝΑΓΙΩΤΗΣ Μ. ΖΩΓΡΑΦΟΣ¹, ΠΑΝΑΓΙΩΤΗΣ ΣΦΥΡΙΔΗΣ¹, ΝΙΚΟΛΑΟΣ ΧΑΚΙΜ¹, ΠΙΠΙΝΑ ΜΠΟΝΟΥ³, ΙΩΑΝΝΗΣ ΠΑΠΑΓΙΑΝΝΗΣ³, ΓΩΡΓΙΟΣ ΚΥΡΒΑΣΙΛΗΣ², ΠΡΟΔΡΟΜΟΣ ΖΑΒΑΡΟΠΟΥΛΟΣ¹, ΓΙΩΡΓΟΣ Η. ΣΑΡΡΗΣ¹

¹Παιδοκαρδιοχειρουργική Κλινική Νοσοκομείου Παιδών «ΜΗΤΕΡΑ», ²Τμήμα Παιδοκαρδιοανατομολογίας και Παιδοκαρδιοχειρουργικής Μονάδας Εντατικής Θεραπείας Νοσοκομείου Παιδών «ΜΗΤΕΡΑ», ³Παιδοκαρδιολογική Κλινική Νοσοκομείου Παιδών «ΜΗΤΕΡΑ»

Λέξεις ευρετηρίου:
Πνευμονική βαλβίδα, ολική χειρουργική διόρθωση τετραλογίας Fallot, δεξιά καρδιακή ανεπάρκεια, ετερόλογο βαλβιδοφόρο μόσχευμα, βιοπροσθετική βαλβίδα, επανεγχείριση.

Ημερ. παραλαβής εργασίας:
11 Απριλίου 2011
Ημερ. αποδοχής:
26 Ματίου 2012

Διεύθυνση Επικοινωνίας:
Παναγιώτης Μ.
Ζωγράφος

Παιδοκαρδιοχειρουργική Κλινική Νοσοκομείου Παιδών «ΜΗΤΕΡΑ»,
Α. Κηφισίας &
Ερυθρού Σταυρού 6,
151 23 Ν. Φιλοθέη,
Μαρούσι
e-mail: gsarris@mac.com,
zpanayiotis@yahoo.gr

Εισαγωγή: Η ανεπάρκεια της πνευμονικής βαλβίδας είναι γενικά καλώς ανεκτή μετά από ολική χειρουργική διόρθωση τετραλογίας Fallot (TOF), σε βάθος χρόνου όμως δύναται να προκαλέσει προοδευτική διάταση της δεξιάς κοιλίας (ΔΚ). Μακροπρόθεσμα, σε σημαντικό ποσοστό ασθενών, για να προληφθεί η δεξιά καρδιακή ανεπάρκεια, συνιστάται αντικατάσταση της πνευμονικής βαλβίδας. Η μελέτη αυτή διενεργήθηκε για να εκτιμηθεί η αποτελεσματικότητα της όψιμης αντικατάστασης πνευμονικής βαλβίδας μετά από προηγηθείσα ολική χειρουργική διόρθωση TOF.

Μέθοδοι: Κατά την περίοδο 01.09.1997 έως 01.07.2010 χειρουργήθηκαν 32 ασθενείς (24 άνδρες - 8 γυναίκες) διάμεσης ηλικίας 18,7 ετών (μεταξύ 5 και 46 ετών), με διάγνωση παλαιότερα διορθωθείσας TOF και δυσλειτουργία της πνευμονικής βαλβίδας (PV). Το χρονικό διάστημα μεταξύ της ολικής χειρουργικής διόρθωσης TOF και της αντικατάστασης της πνευμονικής βαλβίδας κυμάνθηκε μεταξύ 1 και 33 ετών, με διάμεση τιμή 12,5 έτη. Η πλειονότητα των ασθενών (n=25) είχε υποβληθεί σε διόρθωση TOF σε άλλα κέντρα. Σε 18 ασθενείς χρησιμοποιήθηκαν ετερόλογα βαλβιδοφόρα μοσχεύματα Venpro-Contegra® με διάμετρο 18-22 mm, σε 2 ασθενείς τοποθετήθηκαν βαλβιδοφόρα μόσχευματα Hancock διαμέτρου 16 και 22 mm, ενώ στους υπόλοιπους 12 διενεργήθηκε αυτοτελής αντικατάσταση της πνευμονικής βαλβίδας με βιοπροσθετική βαλβίδα Edwards διαμέτρου 23-27 mm. Συνοδές διορθώσεις βλαβών, υπολειπομένων μετά την αρχική διόρθωση TOF, έλαβαν χώρα σε 17 ασθενείς.

Αποτελέσματα: Η άμεση, καθώς και η απώτερη χειρουργική θνητότητα ήταν μηδενική. Μέτρια έως σημαντική βελτίωση της λειτουργικής κατάταξης κατά NYHA (functional class I-II) παρατηρήθηκε σε όλους τους ασθενείς, ενώ στο σύνολό τους εμφανίζουν πολύ καλό επίπεδο λειτουργικότητας δεξιάς κοιλίας καθώς και περιορισμό των διαστάσεων αυτής. Σε απώτερη παρακολούθηση έως και 12 έτη, ουδείς ασθενής χρειάστηκε νέα παρέμβαση για δυσλειτουργία της αντικατασταθείσας PV.

Συμπεράσματα: Η όψιμη αντικατάσταση πνευμονικής βαλβίδας μετά από ολική χειρουργική διόρθωση TOF διενεργείται με μηδενική θνητότητα και χαμηλή νοσηρότητα, ενώ βελτιώνει σημαντικά τη λειτουργική κατάσταση του ασθενούς, ομαλοποιεί τη συσταλτικότητα και τις διαστάσεις της δεξιάς κοιλίας, καθώς και τις κολπικές αρρυθμίες.

Η χειρουργική διόρθωση της TOF εφαρμόζεται ήδη με επιτυχία για περισσότερες από 4 δεκαετίες. Στο χρονικό αυτό διάστημα, και μετά από μακροχρόνια παρακολούθηση των ασθενών στους οποίους εφαρμόστηκε,

έχουν καταγραφεί θετικά αποτελέσματα.^{1,2,3,4,5} Με την πρόοδο των χειρουργικών τεχνικών και της περιεγχειρητικής φροντίδας η πλήρης διόρθωση της TOF διενεργείται σε όλο και νεότερες ηλικιακές ομάδες,^{6,7,9} με σκοπό την εξάλειψη

της υποξαιμίας και ακολούθως τη φυσιολογική ανάπτυξη των ζωτικών οργάνων του ασθενούς, καθώς και την ομαλή ενηλικίωσή του.⁸

Ωστόσο η ολική διόρθωση της TOF συνοδεύεται συχνά από μετεγχειρητική ανεπάρκεια της πνευμονικής βαλβίδας (PI), η οποία είναι μεγαλύτερου βαθμού όσο μεγαλύτερο είναι το διαδακτυλιακό εμβάλλωμα που τοποθετείται στο χώρο εξόδου της δεξιάς κοιλίας (ΔΚ). Η μετεγχειρητική PI είναι γενικά καλώς ανεκτή, σε βάθος χρόνου όμως, δύναται να προκαλέσει προοδευτική διάταση της ΔΚ, με αποτέλεσμα την επιδείνωση της λειτουργίας αυτής, ανεπάρκεια της τριγλώχινας βαλβίδας, εμφάνιση σοβαρών αρρυθμιών, συμπτώματα δεξιάς καρδιακής ανεπάρκειας καθώς και αυξημένο κίνδυνο αιφνίδιου θανάτου.^{10,11,12} Καθώς ο πληθυσμός ενηλίκων με διόρθωση TOF σε πρώιμη ηλικία αυξάνεται, θα εμφανίζεται ολοένα και μεγαλύτερος αριθμός ασθενών με PI και δεξιά καρδιακή ανεπάρκεια.¹⁰

Η αντικατάσταση της πνευμονικής βαλβίδας (PVR) μετά από παλαιότερη ολική διόρθωση TOF διενεργείται με σκοπό την απάλειψη των συμπτωμάτων του ασθενούς, εφόσον αυτά υπάρχουν προεγχειρητικά, καθώς και τη σταδιακή ομαλοποίηση των διαστάσεων της ΔΚ, την πρόληψη αρρυθμιών και τέλος, τη διατήρηση ή και βελτίωση της λειτουργικότητας της δεξιάς κοιλίας.^{10,13,14}

Υλικό και μέθοδος

Κατά το χρονικό διάστημα μεταξύ 1.9.1997-1.7.2010, 32 ασθενείς εκ των οποίων 24 άνδρες (75%) και 8 γυναίκες υποβλήθηκαν σε PVR από τον ίδιο χειρουργό (ΓΣ), με διάγνωση TOF και ιστορικό προηγούμενης ολικής διόρθωσης (25 από τους 32 σε άλλα κέντρα).

Ο μέσος όρος ηλικίας των ασθενών κατά τη διενέργεια PVR ήταν 21,2 έτη (μεταξύ 5 και 46 ετών), ενώ ο διάμεσος χρόνος μεταξύ της ολικής χειρουργικής διόρθωσης TOF και της PVR ήταν 12,5 (μεταξύ 1 και 33 ετών) (Πίνακας 1).

Η πλειονότητα των ασθενών είχε καλώς ανεκτή ανεπάρκεια της πνευμονικής βαλβίδας για πολλά χρόνια. Η σταδιακή εμφάνιση εύκολης κόπωσης ή

δύσπνοιας, η εμφάνιση σοβαρής κολπικής, υπερκοιλιακής ή κοιλιακής αρρυθμίας και η ανάπτυξη προοδευτικής διάτασης της δεξιάς κοιλίας, η εμφάνιση δυσλειτουργίας αυτής, καθώς και η επιδείνωση τυχόν ανεπάρκειας τριγλώχινας βαλβίδας, αποτέλεσαν τις ενδείξεις για παραπομπή των ασθενών προς αντικατάσταση πνευμονικής βαλβίδας.

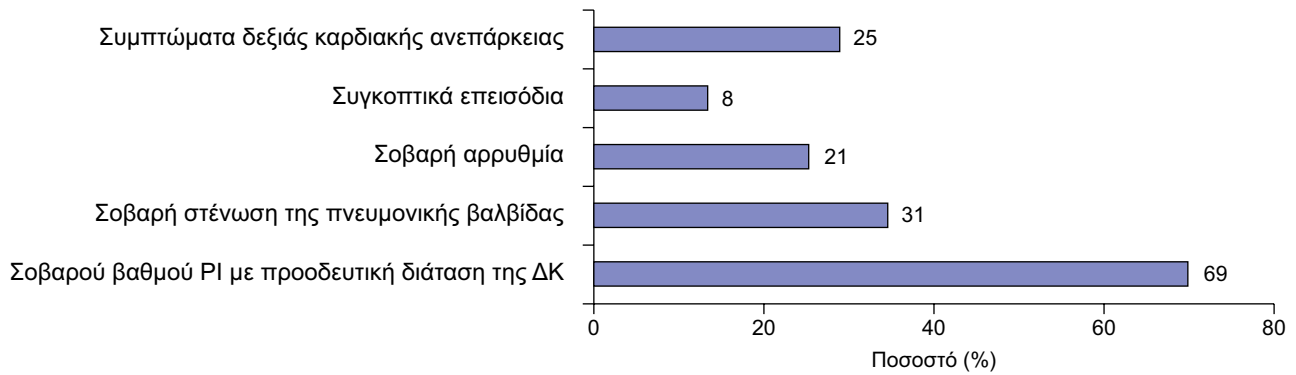
Κατά το λεπτομερειακό κλινικό και εργαστηριακό έλεγχο, μετά από διενέργεια υπερηχογραφήματος καρδιάς σε όλες τις περιπτώσεις, καθώς και καθετηριασμού και MRI, όπου κρίθηκε απαραίτητο, οι εργαστηριακές ενδείξεις για PVR περιελάμβαναν σοβαρού βαθμού PI με προοδευτική διάταση της ΔΚ στο 69%, σοβαρή στένωση της πνευμονικής βαλβίδας στο 31%, σοβαρή αρρυθμία στο 21%, συγκοπτικά επεισόδια στο 8% και συμπτώματα δεξιάς καρδιακής ανεπάρκειας στο 25% των περιπτώσεων (Σχήμα 1).

Κατά την αρχική ολική χειρουργική διόρθωση της TOF είχε χρησιμοποιηθεί διαδακτυλιακό εμβάλλωμα σε 21 ασθενείς (65%), αναστόμωση της ΔΚ με το στέλεχος της πνευμονικής αρτηρίας με χρήση ομοιομοσχεύματος σε 6 (19%), στην περίπτωση ενός ασθενούς η διόρθωση είχε επιτευχθεί με χρήση μη βαλβιδοφόρου σοληνωτού μοσχεύματος Dacron, ενώ σε 4 περιπτώσεις είχε διενεργηθεί πλαστική αποκατάσταση της στενωτικής πνευμονικής βαλβίδας (Σχήμα 2).

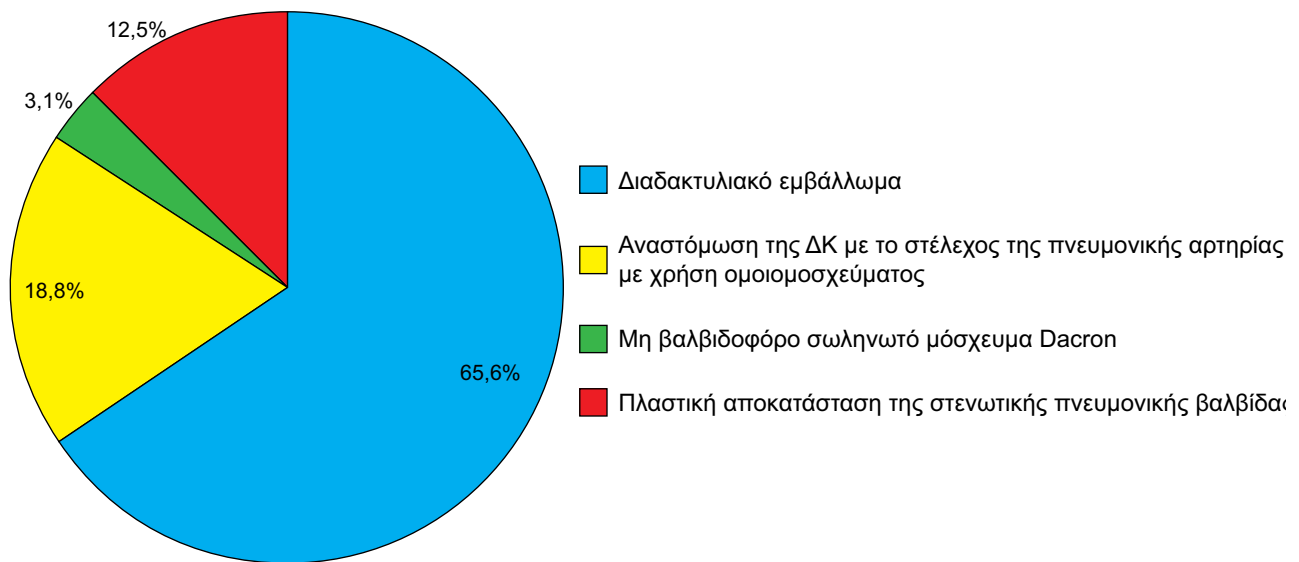
Σε όλους τους ασθενείς η χειρουργική μας τεχνική περιελάμβανε μέση επαναστερνοτομή, ενώ η εγκατάσταση καρδιοπνευμονικής παράκαμψης επτεύχθη στις 31 περιπτώσεις (97%) με καθετηριασμό της ανιούσης αορτής και των δύο κοίλων φλεβών (bicaval cannulation) και σε μία περίπτωση με τοποθέτηση φλεβικού καθετήρα διπλού επιπέδου στο δεξιό κόλπο. Σε 4 περιπτώσεις κρίθηκε απαραίτητος ο καθετηριασμός των μηριαίων αγγείων και εγκατάσταση του ασθενούς σε μερική εξωσωματική κυκλοφορία για την ασφαλή επαναδιάνοιξη της στερνοτομής. Συστηματική υποθερμία στους 26-28° C με σύγκλειση της ανιούσης αορτής και ολική διαστολική καρδιακή παύση, εφαρμόστηκε σε 13 περιπτώσεις (40%), στις οποίες υπήρχαν υπολειμματικές βλάβες αριστερών καρδιακών κοιλοτήτων που έρχονταν δι-

Πίνακας 1. Ηλικιακά στοιχεία ασθενών που υποβλήθηκαν σε PVR μετά από ολική διόρθωση TOF.

	Ελάχιστο	Μέγιστο	Διάμεσος	Μέση τιμή	Τυπική απόκλιση
Ηλικία (έτη)	5	46	18,7	21,2	12,5
Αριθμός ετών μεταξύ των δύο επεμβάσεων	1	33	12,5	14,9	8,8



Σχήμα 1. Ενδείξεις αντικατάστασης πνευμονικής βαλβίδας μετά από ολική διόρθωση TOF.



Σχήμα 2. Ανατομικά στοιχεία χώρου εξόδου δεξιάς κοιλίας κατά την αρχική χειρουργική διόρθωση TOF.

όρθωσης. Στους υπόλοιπους 19 ασθενείς (60%) η αντικατάσταση της πνευμονικής βαλβίδας επιτελέστηκε με πάλλουσα καρδιά σε ήπια υποθερμία 32-35° C.

Σε 15 ασθενείς διενεργήθηκε αποκλειστικά PVR. Στους υπόλοιπους 17 ασθενείς (53%) έλαβαν χώρα συνοδές διορθώσεις, που περιελάμβαναν σύγκλιση υπολειπόμενης μεσοκοιλιακής επικοινωνίας (n=11), σύγκλιση μεσοκοιλιακής επικοινωνίας (n=2), διάνοιξη υπολειπόμενης απόφραξης του χώρου εξόδου δεξιάς κοιλίας (n=4), αφαίρεση ανευρύσματος δεξιάς κοιλίας (n=3), αγγειοπλαστική κλάδου ή κλάδων πνευμονικής αρτηρίας με χρήση περικαρδιακού εμφαλώματος (n=6), πλαστική διόρθωση τριγλώχινας βαλβίδας (n=2), μιτροειδούς βαλβίδας (n=1) και αορτικής βαλβίδας (n=1), αντικατά-

σταση αορτικής βαλβίδας (n=1), καθώς και σύγκλιση υπολειπόμενου βατού αρτηριακού πόρου σε έναν ασθενή (Σχήμα 3).

Ετερόλογο βαλβιδοφόρο μόσχευμα Venpro-Contegra® διαμέτρου 18-22 mm χρησιμοποιήθηκε σε 18 ασθενείς (56,2%), σε 2 ασθενείς τοποθετήθηκε βαλβιδοφόρο μόσχευμα Hancock διαμέτρου 16 και 22 mm, ενώ στους υπόλοιπους 12 (37,5%) διενεργήθηκε PVR με βιοπροσθετική βαλβίδα Edwards Magna διαμέτρου 23-27 mm (Σχήμα 4).

Στατιστική ανάλυση: Κατά την απώτερη μετεγχειρητική παρακολούθηση έως και 12 έτη, το σύνολο των ασθενών εμφανίζει σημαντικού βαθμού βελτίωση του επιπέδου λειτουργικής κατάταξης κατά NYHA (Functional class 1ου, 2ου βαθμού) (Πίνακας 2). Η σύγκριση του επιπέδου λειτουργικής κα-

τάταξης πριν και μετά την επέμβαση έγινε μέσω της μη-παραμετρικής στατιστικής δοκιμασίας Wilcoxon. Παρατηρήθηκε στατιστικώς σημαντική βελτίωση ($p < 0,001$).

Σημαντική βελτίωση της λειτουργικότητας της δεξιάς κοιλίας, καθώς και περιορισμός των διαστάσεων της, παρατηρήθηκε μέσω διενέργειας MRI και υπερηχογραφήματος στην πλειονότητα των ασθενών. Η σύγκριση των μέσων τιμών των παραμέτρων τελοδιαστολικός όγκος δεξιάς κοιλίας (RVEDV), κλάσμα εξώθησης δεξιάς κοιλίας (RVEF), διάμετρος RV και κλάσμα βράχυνσης αριστερής κοιλίας (LVSF), πριν και μετά την επέμβαση έγινε μέσω της μη-παραμετρικής στατιστικής δοκιμασίας Wilcoxon.

Διαπιστώθηκε ότι το RVEDV μειώθηκε σημαντικά μετά την επέμβαση ($p = 0,003$) και το RVEF παρουσίασε σημαντική αύξηση ($p = 0,007$), κατά τον MRI έλεγχο (Πίνακας 3). Υπερηχογραφικά παρατηρήθηκε στατιστικώς σημαντική μείωση στις διαστάσεις της δεξιάς κοιλίας μετά την επέμβαση σε σχέση με πριν ($p < 0,001$) (Πίνακας 4).

Οι συγκρίσεις των ποσοστών ύπαρξης αρρυθμιών πριν και μετά την επέμβαση πραγματοποιήθηκαν μέσω της στατιστικής δοκιμασίας McNemar.

Δεν παρατηρήθηκε καμία στατιστικώς σημαντική διαφορά στη συχνότητα αρρυθμιών πριν και μετά την επέμβαση ($p > 0,05$) (Πίνακας 5).

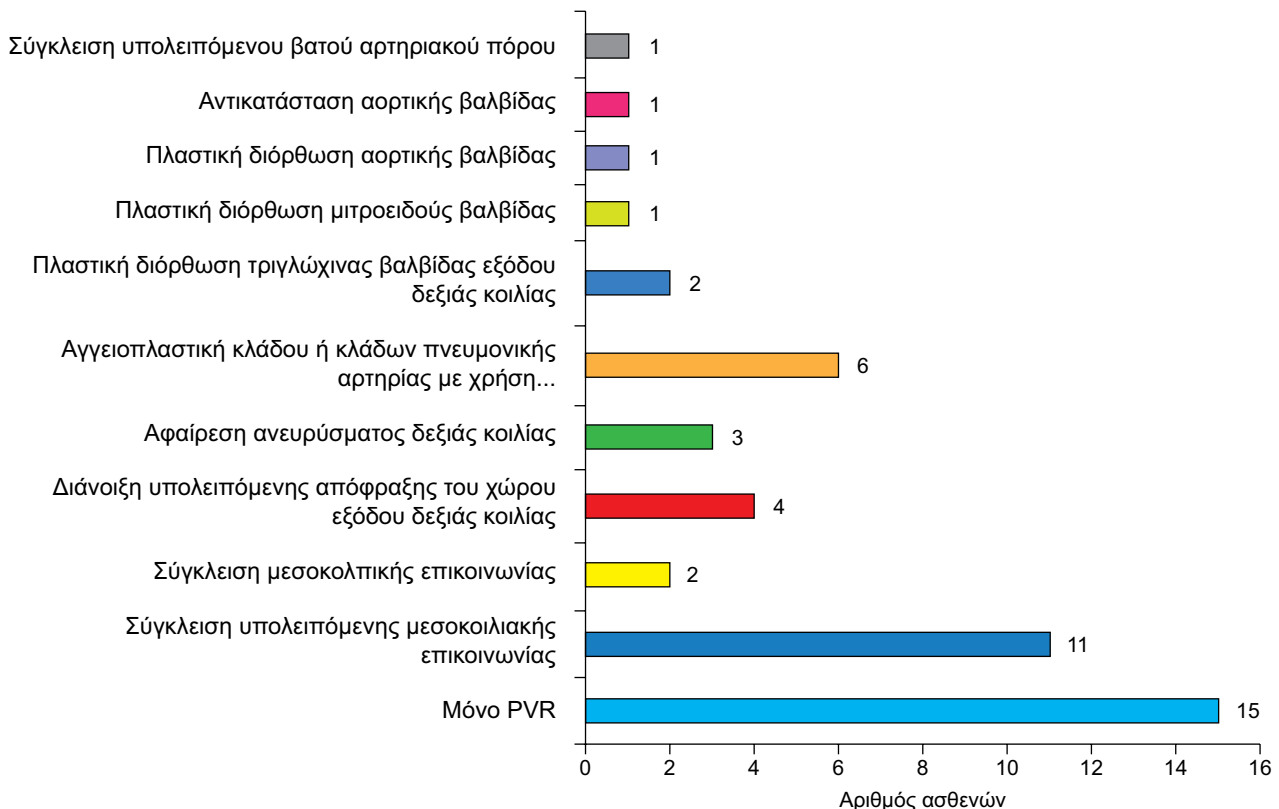
Αποτελέσματα

Από τους 32 ασθενείς που υποβλήθηκαν σε όψιμη PVR στο χρονικό διάστημα από το 1997 έως το 2010, μετά από ολική χειρουργική διόρθωση TOF, δεν υπήρξε κανένας θάνατος κατά την άμεση και την απώτερη μετεγχειρητική περίοδο.

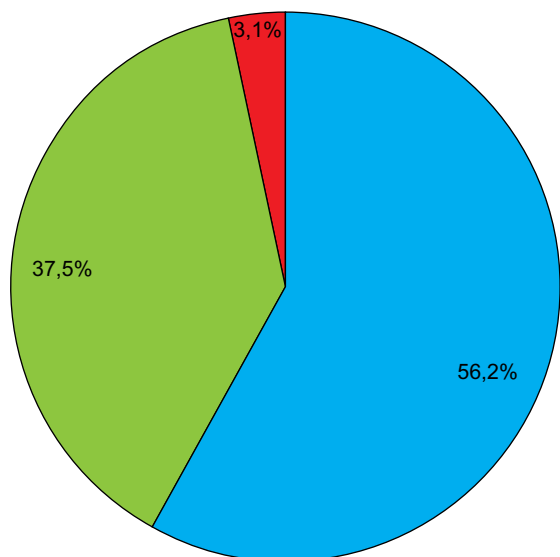
Όλοι οι ασθενείς εξήλθαν από τη μονάδα εντατικής θεραπείας μετά από 1-3 ημέρες. Ο μέσος χρόνος νοσηλείας στο νοσοκομείο ήταν 9 ημέρες (μεταξύ 7-34 ημερών).

Από τους 5 ασθενείς που προεγχειρητικά έπασχαν από χρόνια κολπική μαρμαρυγή, ένας με εμμένουσα κολπική μαρμαρυγή, εμφάνισε μετεγχειρητικά εγκεφαλικό επεισόδιο με μετέπειτα πλήρη αποκατάσταση, ενώ οι υπόλοιποι 4 αποκατέστησαν φλεβοκομβικό ρυθμό.

Ουδείς ασθενής χρειάστηκε νέα αντικατάσταση της πνευμονικής βαλβίδας ή βαλβιδοφόρου μοσχεύματος.



Σχήμα 3. Συνοδές διορθώσεις κατά τη χειρουργική αντικατάσταση της πνευμονικής βαλβίδας.



■ Ετερόλογο βαλβιδοφόρο μόσχευμα Venpro-Contegra®
 ■ Βαλβιδοφόρο μόσχευμα Hancock
 ■ Βιοπροσθετική βαλβίδα Edwards Magna

Σχήμα 4. Χρησιμοποιηθέντες χειρουργικές μέθοδοι αποκατάστασης της δυσλειτουργούσας πνευμονικής βαλβίδας.

Συζήτηση

Σειρά μελετών παρουσιάζουν πολύ καλά αποτελέσματα απώτερης βιωσιμότητας και ποιότητας ζωής στην πλειοψηφία των ασθενών μετά από ολική χειρουργική διόρθωση TOF.¹⁻³ Όσο αυξάνεται ο αριθμός των μακροχρόνια επιζώντων μετά από διόρθωση TOF, αντίστοιχα θα αυξάνεται και ο αριθμός των όψιμων επιπλοκών της.

Η ανεπάρκεια της πνευμονικής βαλβίδας μετά από διόρθωση TOF είναι συνήθης, ιδιαίτερα σε ασθενείς που χρειάστηκαν διαδακτυλιακό εμφύλωμα κατά το χρόνο της πρώτης διόρθωσης.

Η ΡΙ είναι καλώς ανεκτή για μεγάλα χρονικά διαστήματα, προοδευτικά όμως αναπτύσσεται σε μεγάλο αριθμό περιπτώσεων διάταση της δεξιάς κοιλίας¹⁰. Όταν η ΡΙ συνοδεύεται από υπολλειπόμενη μεσοκοιλιακή επικοινωνία και/ή απόφραξη του χώρου εξόδου της δεξιάς κοιλίας, η δεξιά κοιλιακή ανεπάρκεια ίσως παρουσιασθεί νωρίτερα.^{10,15}

Με την πάροδο του χρόνου και όσο ο ασθενής παρουσιάζει συμπτώματα κόπωσης κατά την άσκηση, η λειτουργική του κατάσταση επιδεινώνεται. Η διάταση της δεξιάς κοιλίας συνδέεται με αυξημένη πιθανότητα εμφάνισης αρρυθμιών και αιφνιδίου θανάτου.^{1,12}

Υπάρχουν πολλαπλές αναφορές για τα σημα-

Πίνακας 2. Συγκρίσεις κλινικών και εργαστηριακών/απεικονιστικών παραμέτρων πριν και μετά την επέμβαση.

Βαρύτητα συμπτωμάτων.	Κλάση			
	I	II	III	IV
Πριν	3,4%	41,4%	44,8%	10,3%
Μετά	89,7%	10,3%	0%	0%

Πίνακας 3. Σύγκριση των διαστάσεων και της συσταλτικότητας της δεξιάς κοιλίας πριν και μετά την επέμβαση. MRI θώρακος/καρδιάς - παράμετροι.

	N	Πριν	Μετά	p-value
RVEDV (ml/mm ²)	11	165,3±15,2	132,0±16,0	0,003
RVEF (%)	11	41,8±7,3	48,8±7,5	0,007

Πίνακας 4. Σύγκριση των διαστάσεων της δεξιάς κοιλίας και της καρδιακής συσταλτικότητας πριν και μετά την επέμβαση. Ultrasound καρδιάς-παράμετροι.

	N	Πριν	Μετά	p-value
Διαστάσεις RV (mm)	28	38,8±7,2	32,0±7,1	<0,001
LVSF (%)	29	34,0±8,4	34,2±5,9	0,202

Πίνακας 5. Σύγκριση παραμέτρων αρρυθμογόνων επεισοδίων πριν και μετά την επέμβαση.

	Πριν	Μετά	p-value
Κοιλιακή ταχυκαρδία (%)	3,4	0	-
Κολπική μαρμαρυγή (%)	20,7	13,8	0,5
Άλλη αρρυθμία (%)	13,8	6,9	0,5
Διεύρυνση QRS (%)	25	27,6	1,0

ντικά οφέλη από την αποκατάσταση της ομαλής λειτουργίας της πνευμονικής βαλβίδας.^{10,13,14} Η ΡVΡ, μετά από διόρθωση TOF φαίνεται ότι βελτιώνει τη λειτουργία της δεξιάς κοιλίας και προσφέρει ανακούφιση στη συμπτωματολογική εικόνα του ασθενούς.¹⁷ Στην παρούσα μελέτη παρατηρείται επίσης σημαντική βελτίωση στη λειτουργική κατάσταση των ασθενών μετά από ΡVΡ.

Ο προσδιορισμός του κατάλληλου χρόνου για ΡVΡ σε ασθενείς μετά από ολική διόρθωση TOF με σημαντικού βαθμού ανεπάρκεια πνευμονικής βαλβίδας είναι δύσκολος. Ιδιαίτερα όταν πρόκειται για ασυμπτωματικούς ασθενείς, η ένδειξη για ΡVΡ τίθεται βάσει αιμοδυναμικών παραμέτρων και κριτηρίων που προκύπτουν από έλεγχο που περιλαμβάνει υπερηχοκαρδιογράφημα καρδιάς, Holter ρυθμού, εργοσπιρομετρία και MRI καρδιάς.¹⁶ Η διάταση της δεξιάς κοιλίας εκτιμάται υπερηχοκαρδιογραφικά από μετρήσεις στο χώρο εισόδου αυτής κατά το τέλος της

διαστολής με κορυφαία (4 κοιλοτήτων) απεικόνιση^{16,18} και θεωρείται ήπια με τιμές RV inlet diameter μεταξύ 40 mm - 50 mm, μέτρια μεταξύ 50 mm - 60 mm και σοβαρή, πάνω από 60 mm. Θεωρείται ότι για να διατηρηθεί επαρκής συσταλτικότητα της δεξιάς κοιλίας στους συγκεκριμένους ασθενείς, θα πρέπει να προγραμματιστεί PVR πριν προκύψει σημαντική δυσλειτουργία της κοιλίας.¹⁶ Στο Κέντρο μας ο περιοδικός επανέλεγχος των ασθενών με χειρουργικά διορθωθείσα TOF περιλαμβάνει ΗΚΓ και Holter ρυθμού, υπερηχογράφημα καρδιάς και εργοσπιρομετρία, καθώς και, επί ενδείξεων, MRI καρδιάς. Κατά συνέπεια παρακολουθούνται πιθανές διαταραχές του ρυθμού, εμφάνιση κολπικής ή κοιλιακής ταχυκαρδία, καθώς και παράταση του QRS διαστήματος > από 180 msec, το οποίο αποτελεί σημαντικό στοιχείο αξιολόγησης. Οι διαστάσεις της δεξιάς κοιλίας εκτιμώνται σύμφωνα με τα διεθνή δεδομένα από υπερηχογράφημα καρδιάς και αν παρατηρηθεί σοβαρού βαθμού διάταση, RV inlet diameter > 60 mm, προτείνεται περαιτέρω MRI έλεγχος με τις παραμέτρους RVEDV \geq 150 ml/m² (τελοδιαστολικός όγκος δεξιάς κοιλίας) και RVEF < 50% (κλάσμα εξώθησης δεξιάς κοιλίας), να αποτελούν τα κριτήρια ένταξης του ασθενούς στην ομάδα εκείνων προς χειρουργική διόρθωση της πνευμονικής βαλβίδας.

Ενδείξεις για όψιμη PVR μετά από διόρθωση TOF, αποτελούν η εμφάνιση και η επιδείνωση συμπτωματολογίας (μειωμένη αντοχή κατά την άσκηση και κακή λειτουργική κατάσταση), η εμφάνιση και ανάπτυξη αρρυθμιών (ιδιαίτερα υπερκοιλιακών και κοιλιακών), η διαταραχή της λειτουργίας της δεξιάς κοιλίας και η σημαντικού βαθμού ανεπάρκεια της τριγλώχινας βαλβίδας.¹⁷

Επιπροσθέτως αποτελεί βασική αρχή μας η παράλληλη με την PVR αντιμετώπιση συνοδών υπολειπόμενων ή άλλων ανατομικών βλαβών, όπως μεσοκολπικά ή μεσοκοιλιακά ελλείματα, τριγλωχινική ανεπάρκεια, καθώς και χειρουργικά προσεγγίσιμες στενώσεις της εγγύς ή άπω πνευμονικής αρτηρίας, ακόμη κι αν αυτά είναι ήπια, ώστε να επιτευχθεί η μέγιστη δυνατή επανάκαμψη της λειτουργικότητας της δεξιάς κοιλίας.

Στην παρούσα μελέτη, σχεδόν σε όλες τις περιπτώσεις, οι PVR διενεργήθηκαν με εμφύτευση βαλβιδοφόρου μοσχεύματος (Venpro Contegra[®]) ή με βιοπροσθετική βαλβίδα Edwards Magna. Είναι γεγονός, ότι όλες οι βιοπροσθεσίες έχουν περιορισμένη διάρκεια ανεπίπλεκτης λειτουργίας, το οποίο καθιστά αποφευκτέα την τοποθέτησή τους έως ότου αυτή καταστεί απόλυτα ενδεδειγμένη.¹ Από την άλλη

πλευρά η αντικατάσταση της πνευμονικής βαλβίδας δεν πρέπει να καθυστερεί τόσο ώστε μετά την πραγματοποίησή της να μειώνεται η πιθανότητα αποκατάστασης της λειτουργικότητας της δεξιάς κοιλίας.

Περιορισμοί στην παρούσα μελέτη αποτελούν η έλλειψη δεδομένων μετεγχειρητικού καθετηριασμού ή MRI, σε ορισμένο αριθμό ασθενών, για την τεκμηρίωση αιμοδυναμικής βελτίωσης, καθώς και η έλλειψη μελέτης κοπώσεως πριν και μετά τη χειρουργική αντιμετώπιση για την αντικειμενική τεκμηρίωση βελτίωσης της καρδιοπνευμονικής λειτουργίας.

Όσο ο αριθμός των ασθενών, που χρήζουν ολικής χειρουργικής διόρθωσης TOF αυξάνεται, τόσο πιο επιτακτική κρίνεται η ανάγκη διαρκούς έρευνας για την περαιτέρω βελτίωση της διαδικασίας αντικατάστασης της πνευμονικής βαλβίδας και την εξάλειψη των κινδύνων που ενέχονται σε αυτή.

Συμπεράσματα

Η όψιμη αντικατάσταση πνευμονικής βαλβίδας μετά από παλαιότερη ολική διόρθωση TOF διενεργείται με χαμηλή έως μηδενική θνητότητα και οδηγεί σε σαφή βελτίωση της λειτουργικής κατάστασης του ασθενούς, ομαλοποίηση της συσταλτικότητας και των διαστάσεων της δεξιάς κοιλίας, καθώς και των κολπικών αρρυθμιών. Η απαίτηση νέας PVR μπορεί να κριθεί απαραίτητη κατά την απώτερη μετεγχειρητική παρακολούθηση για τη διατήρηση των καλών αιμοδυναμικών παραμέτρων και της λειτουργικής κατάστασης του ασθενούς.

Βιβλιογραφία

1. Discigil B, Dearani Ja, Puga FJ, et al. Late pulmonary valve replacement after repair of tetralogy of Fallot. *J Thorac Cardiovasc Surg.* 2001; 121: 344-351.
2. Murphy JG, Gersh BJ, Mair DD, et al. Long-term outcome in patients undergoing surgical repair of tetralogy of Fallot. *N Engl J Med.* 1993; 329: 593-599.
3. Katz NM, Blackstone EH, Kirklin JW, et al. Late survival and symptoms after repair of tetralogy of Fallot. *Circulation.* 1982; 65: 403-410.
4. Lillehei CW, Warden HE, DeWall RA, et al. The first open-heart corrections of tetralogy of Fallot: a 26-31 year follow-up of 106 patients. *Ann Surg.* 1986; 204: 490-502.
5. Fuster V, McGoon DC, Kennedy MA, et al. Long-term evaluation (12 to 22 years) of open-heart surgery for tetralogy of Fallot. *Am J Cardiol.* 1980; 46: 635-642.
6. Tsang HF, Li X, Cheung YF, Chau KT, Cheng LC. Pulmonary valve replacement after surgical repair of tetralogy of Fallot. *Hong Kong Med J.* 2010; 16: 26-30.
7. Hirsch JC, Mosca RS, Bove EL. Complete repair of tetralogy of Fallot in the neonate: results in the modern era. *Ann Surg.* 2000; 232: 508-514.

8. Derby CD, Pizarro C. Routine primary repair of tetralogy of Fallot in the neonate. *Expert Rev Cardiovasc Ther.* 2005; 3: 857-863.
9. Kolcz J, Pizarro C. Neonatal repair of tetralogy of Fallot results in improved pulmonary artery development without increased need for reintervention. *Eur J Cardiothorac Surg.* 2005; 28: 394-399.
10. Hazekamp MG, Kurvers MMJ, Schoof PH, et al. Pulmonary valve insertion late after repair of Fallot's tetralogy. *Eur J Cardiothorac Surg.* 2001; 19: 667-670.
11. Horneffer PJ, Zakha KG, Rowe SA, et al. Long-term results of total repair of tetralogy in childhood. *Ann Thorac Surg.* 1990; 50: 179-185.
12. Gatzoulis MA, Till JA, Sommerville J, Reddington AN. Mechano-electrical interaction in tetralogy of Fallot. QRS prolongation relates to right ventricular size and predicts malignant ventricular arrhythmias and sudden death. *Circulation.* 1995; 92: 231-237.
13. Conte S, Jashari R, Eyskens B, Gewillig M, Dumoulin M, Daenen W. Homograft valve insertion for pulmonary regurgitation late after valveless repair of right ventricular outflow tract obstruction. *Eur J Cardio-thorac Surg.* 1999; 15: 143-149.
14. Yemets I, Williams W, Webb G, et al. Pulmonary valve replacement late after repair of Tetralogy of Fallot. *Ann Thorac Surg.* 1997; 64: 526-530.
15. Ilbawi MN, Idriss FS, DeLeon SY, et al. Factors that exaggerate the deleterious effects of pulmonary insufficiency on the right ventricle after tetralogy repair. *J Thorac Cardiovasc Surg.* 1987; 93: 36-44.
16. Therrien J, Siu S, McLaughlin P, Liu P, Williams W, Webb G. Pulmonary valve replacement in adults late after repair of tetralogy of Fallot: are we operating too late? *J Am Coll Cardiol.* 2000; 36: 1670-1675.
17. Adamson L, Vohra H, Haw M. Does pulmonary valve replacement post repair of tetralogy of Fallot improve right ventricular function? *Interact Cardio Vasc Thorac Surg.* 2009; 9: 520-527.